



Научно-практический медицинский центр детской кардиологии и
кардиохирургии МОЗ Украины

Кафедра кардиологии и функциональной диагностики НМАПО

Врожденные пороки сердца при беременности

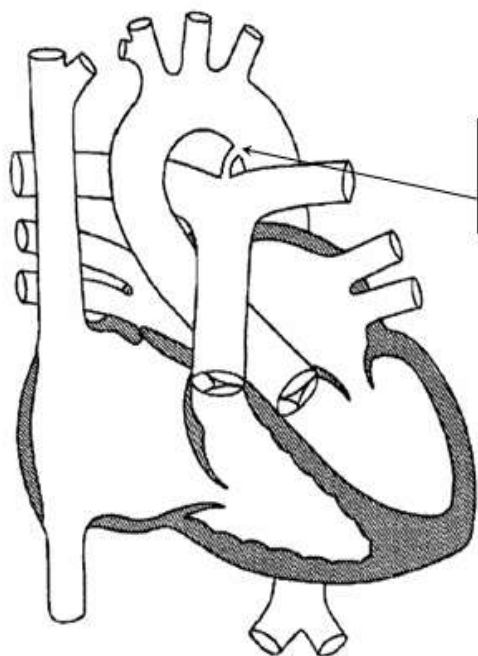
Носенко Н.Н.



Синдром Эйзенменгера

- ✓ Шунтирование крови справа-налево увеличивается.
- ✓ Рекомендуется прерывание беременности в I триместре.
- ✓ Материнская смертность составляет 30-50%.
- ✓ Перинатальная — 28% (с абортами — до 48%).

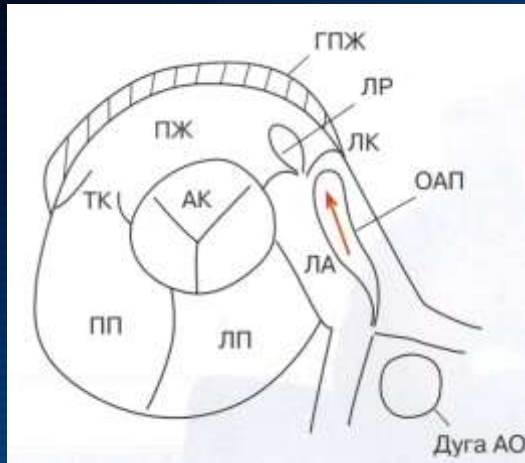
Боталлов проток



Открытый
артериальный
проток

Артериальный поток (АП) (боталлов проток) – соединяет нисходящую аорту с легочным стволом в области его бифуркации. Открытый АП у детей первого года жизни составляет 10 – 12% всех ВПС.

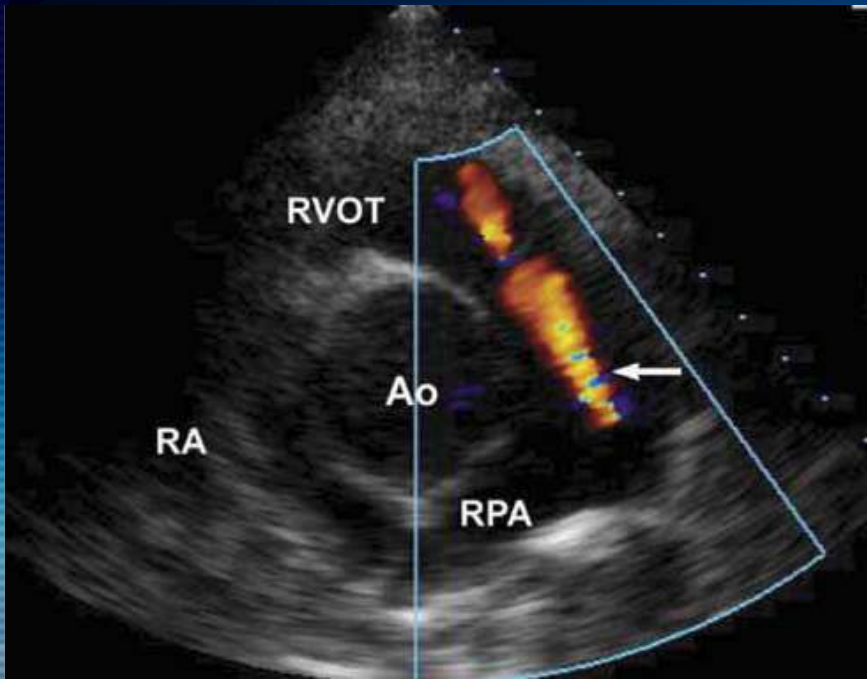
Эхопризнаки открытого АП



- Схема открытого артериального протока.

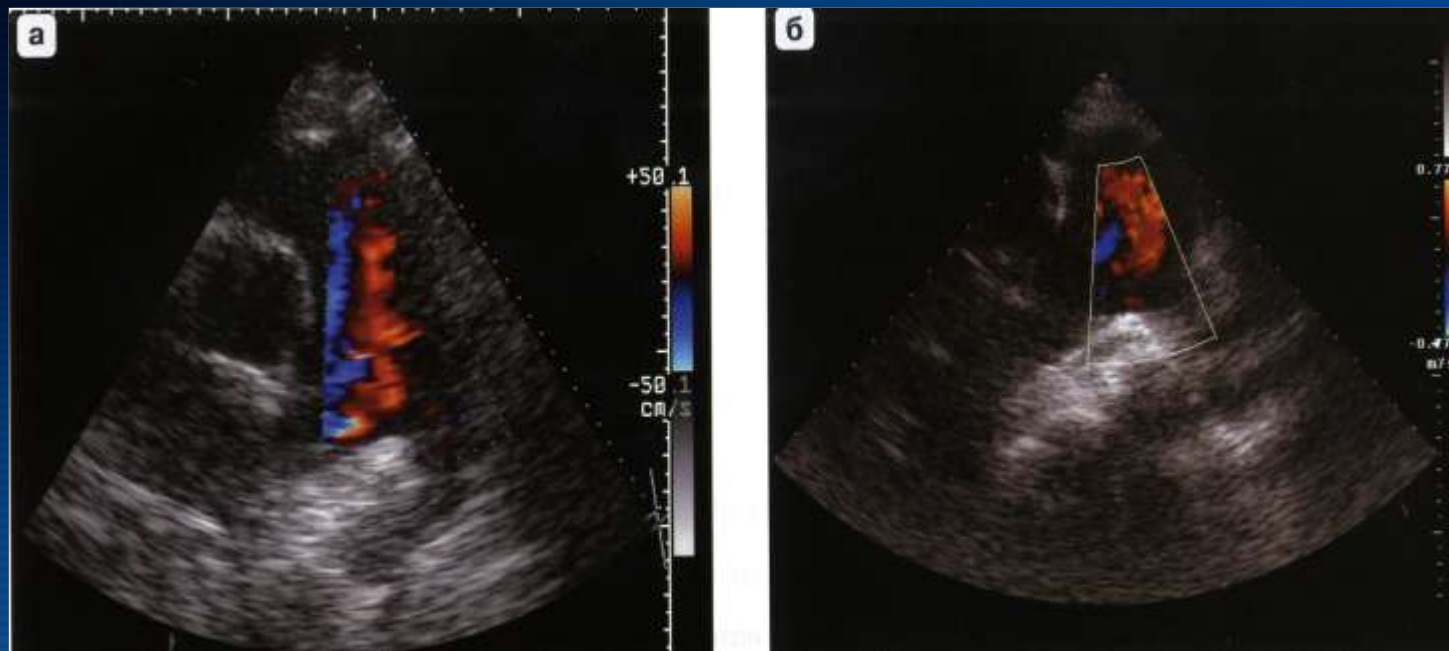
- Систолодиастолический турбулентный поток шунтирования крови из аорты в ствол или ветви легочной артерии, направленный вверх к датчику в сторону выносящего тракта ПЖ.
- Дилатация ствола и ветвей легочной артерии.

Эхопризнаки открытого АП



- Патологическая легочная регургитация.
- Признаки легочной гипертензии.
- Гипертрофия стенки ПЖ.
- Часто открытый АП сочетается с вторичным ДМПП.

Возможные ошибки



- На рисунке «отскок» крови от бифуркации легочной артерии. Режим цветового доплера. Парастеральная позиция (а, б).

Боталлов проток



- ✓ При неосложненном БП — беременность и роды не противопоказаны.
- ✓ При присоединении легочной гипертензии беременность зависит от тяжести ЛГ.



Клапанные врожденные пороки сердца:

Врожденные клапанные стенозы

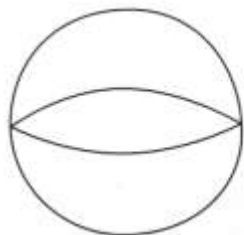


- Аномальное строение створок и изменение позиции клапана, утолщенные, спаянные между собой структуры (куполообразное движение).
- “En-dome” – стеноз с коническим двигающимися, спаянными между собой створками.
- Часто встречается, как изолированная врожденная аномалия.
- Пациенты с этой аномалией доживают до зрелого возраста; продолжительность жизни зависит от степени обструкции и скорости прогрессирования процесса.
- Высокий риск эндокардита, необходима его профилактика.
- ЭхоКГ проводится так же, как и при приобретенных клапанных стенозах, дифференцировать их сложно.

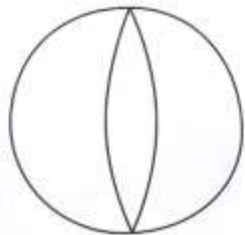
Врожденная клапанная недостаточность

- Редко встречающийся врожденный порок.
- Ожидаемая продолжительность жизни зависит от степени выраженности недостаточности; составляет приблизительно около 60-70 лет.
- Врожденная митральная недостаточность часто связана с дефектами строения эндокарда или другими аномалиями.
- ЭхоКГ проводится так же, как и при приобретенных клапанных пороках, дифференцировать их сложно.

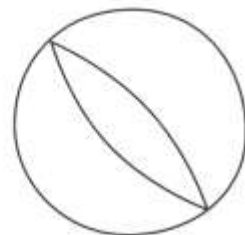
Двухстворчатый аортальный клапан



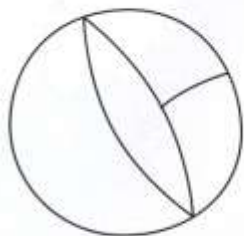
Поперечное деление



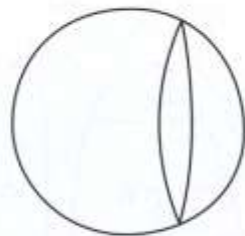
Продольное деление



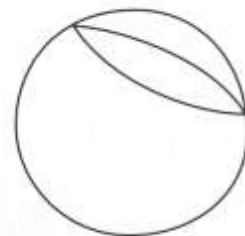
Косое деление



Косое деление
с поперечной пере-
тяжкой на верхней
створке



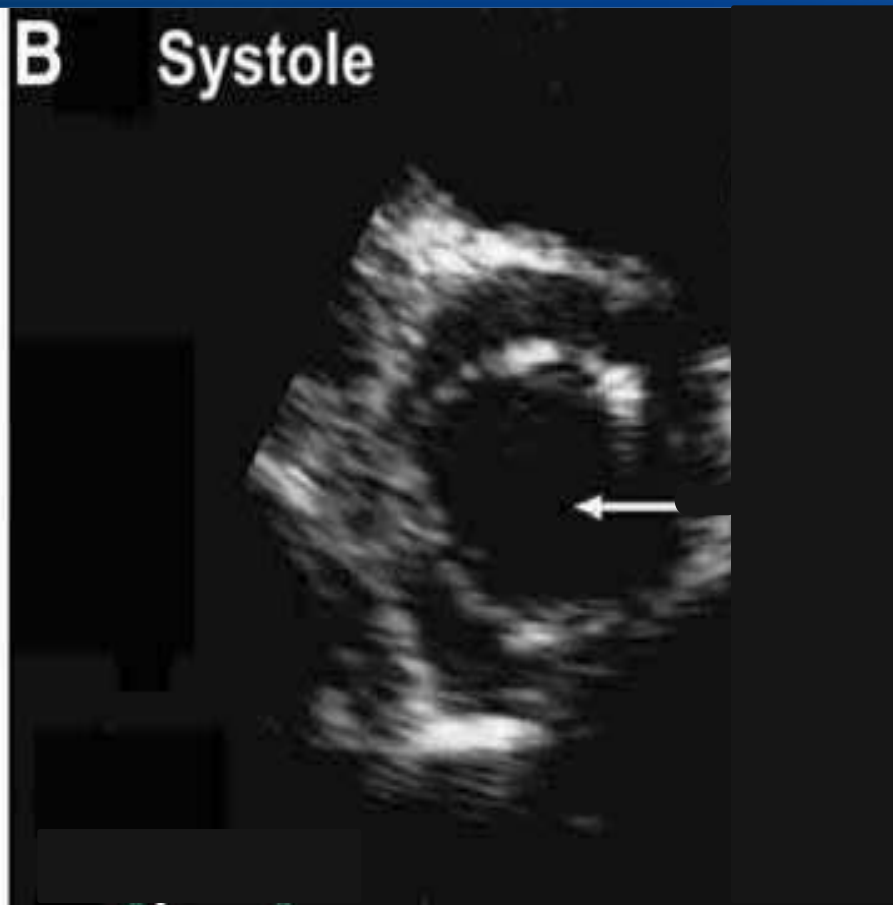
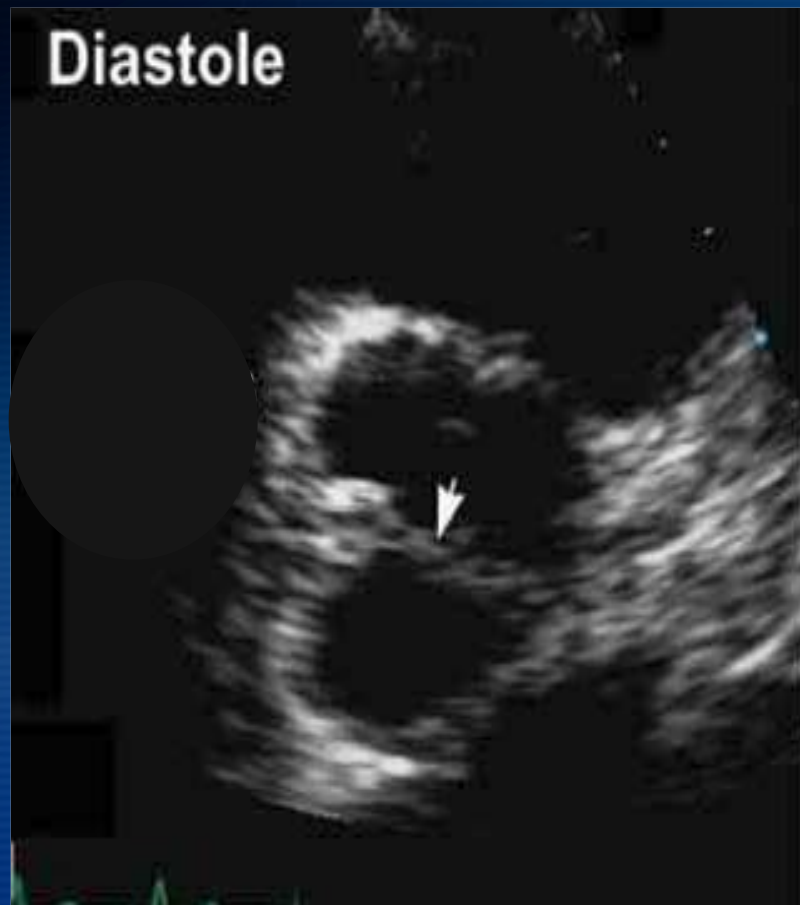Продольное
асимметричное
деление



Косое
асимметричное
деление

- Схемы вариантов деления комиссур аортального клапана при двухстворчатом строении.

Двухстворчатый аортальный клапан

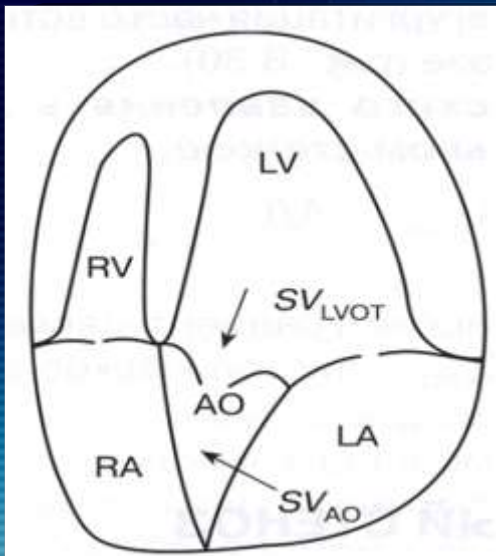


Тяжелый стеноз



- ✓ При рефрактерной СН методом выбора является баллонная вальвулопластика.
- ✓ Альтернативой баллонной вальвулотомии является комиссуротомия.
- ✓ Баллонную вальвулопластику лучше производить во II триместре, когда эмбриогенез уже завершен и отрицательное воздействие контрастного вещества на щитовидную железу плода минимальное.
- ✓ Баллонная вальвулопластика противопоказана, если клапаны кальцинированы или если уже имеется значительная регургитация

Расчет площади АО



Расчет площади аортального отверстия с использованием уравнения непрерывности потока (Aortic Valve Area - AVA):

$$AVA = CSA_{lvot} * VTI_{lvot} / VTI_{ao},$$

где CSA_{lvot} – площадь выносящего тракта левого желудочка, VTI_{lvot} - интеграл линейной скорости потока в выносящем тракте, VTI_{ao} - интеграл линейной скорости потока в аорте.

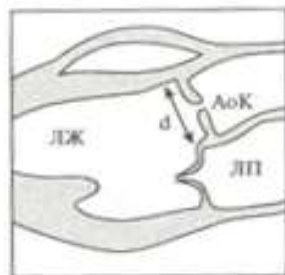
Кровоток в выносящем тракте ЛЖ исследуют с помощью импульсного доплера, в аорте – с помощью постоянноволнового доплера.

Аортальный стеноз

Уравнение непрерывности потока

$$S_{AoK} = \pi \left(\frac{d}{2} \right)^2 \times \frac{V_{нзлж}}{V_{мзлж}}$$

($\pi = 3,14$)



Показатель

Аортальный стеноз

Незначительный

Умеренный

Тяжелый

$\Delta P_{\text{макс}}$
мм рт.ст

<30

30 - 65

>65

$\Delta P_{\text{ср}}$
мм рт.ст

<20

20 - 50

>50

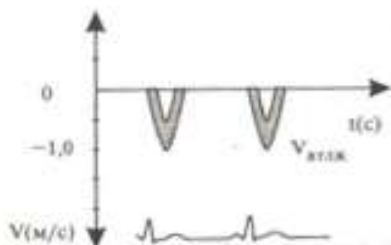
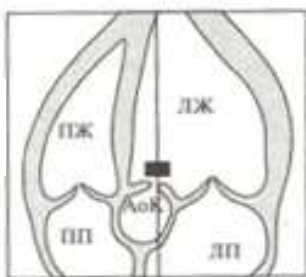
Площадь
AoK см²

>1,0

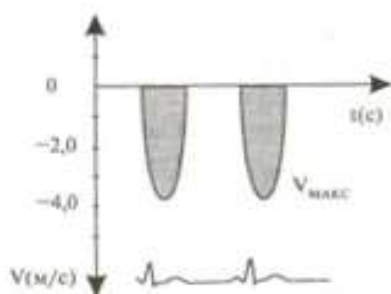
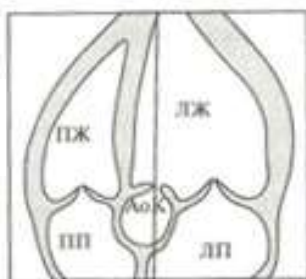
1,0 - 0,75

<0,75

PW-
доплер



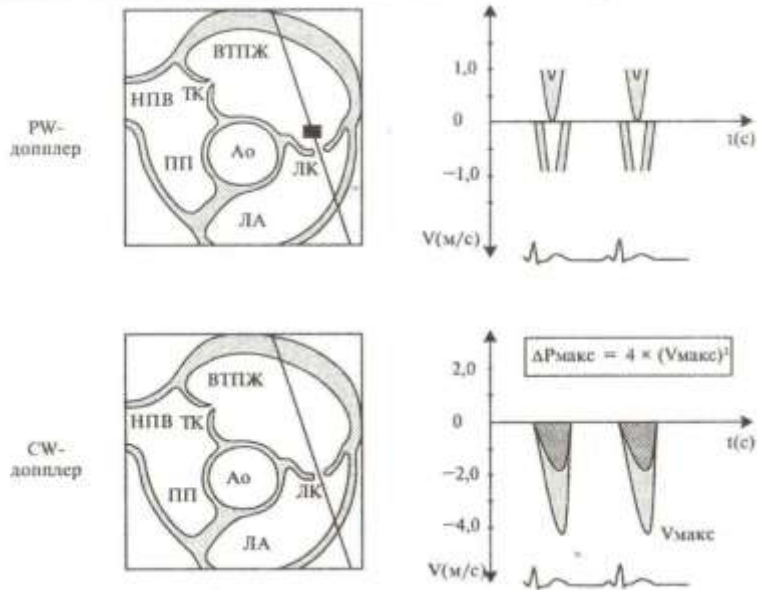
СW-
доплер



Стеноз клапана легочной артерии

- Встречается у около 7% случаев ВПС. Анатомически подразделяют на клапанный, надклапанный, подклапанный.
- Характерна постстенотическая дилатация ЛА;
 - выбухание створок в систолу в просвет ствола ЛА;
 - ускорение систолического потока на легочном клапане;
 - гипертрофия и дилатация правых отделов сердца;
 - патологическая ТР.

Стеноз клапана легочной артерии



- Площадь открытия легочного клапана обычно не рассчитывают.

Табл. Количественная оценка стеноза клапана ЛА в режиме CW-доплера по максимальной скорости легочного потока ($V_{\text{макс}}$) и максимальному градиенту давлений ($\Delta P_{\text{макс}}$)

	незначительный	умеренный	выраженный	тяжелый
$V_{\text{макс}}$ (м/с)	< 2	2–3,5	3,5–4,5	> 4,5
$\Delta P_{\text{макс}}$ (мм рт. ст)	< 25	25–50	50–80	> 80

Стеноз клапана легочной артерии

- ✓ При легкой и средней степени стеноза ЛА беременность и роды протекают обычно благополучно (через естественные родовые пути).
- ✓ Осложнения со стороны матери, как правило, встречаются с частотой до 15%.
- ✓ При тяжелой степени стеноза беременность может способствовать развитию правожелудочковой недостаточности, аритмий.
- ✓ Метод выбора лечения баллонная вальвулопластика.



Надклапанные и подклапанные СТЕНОЗЫ

Надклапанный стеноз



- Мембрана с перфорацией в стволе легочной артерии или аорте, которая, как правило, хорошо видна в В-режиме.
- Она расположена под углом. В режиме цветового доплера регистрируется ускорение потока выше мембраны.
- Импульсноволновой доплер позволяет подтвердить диагноз, а постоянноволновой – оценить степень порока аналогично с оценкой клапанного стеноза легочной артерии.
- При наличии мембраны в стволе легочной артерии можно диагностировать гипертрофию стенки правого желудочка и расширение ствола легочной артерии до мембраны, патологическую легочную регургитацию

Надклапанный стеноз



При наличии надклапанного стеноза аорты выявляют:

- гипертрофию стенки левого желудочка;
- расширение аорты до места препятствия на пути кровотока;
- аортальную регургитацию.

Диагноз может быть затруднен из-за помех проведения исследования со стороны легких.

Дифференциальный диагноз проводят с отслойкой интимы аорты.

Подклапанный стеноз



Мембрана с перфорацией, расположенная в выносящем тракте левого или правого желудочка. Мембрана хорошо видна в В-режиме.

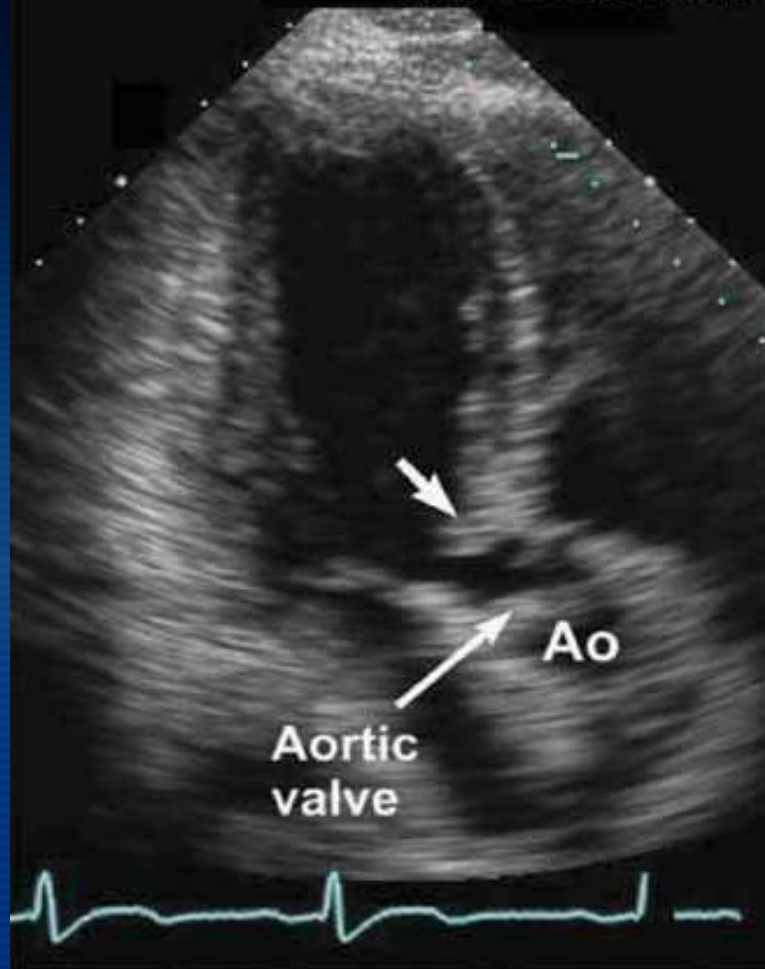
Для всех вариантов данного порока характерны следующие ЭхоКГ-признаки:

- ускорение потока в систолу в стволе легочной артерии или аорте;
- гипертрофия стенки ЛЖ или ПЖ;
- дилатация правых или левых камер сердца при значительной выраженности порока;
- патологическая трикуспидальная или митральная регургитация, на фоне повышенного давления в левом или правом желудочке.

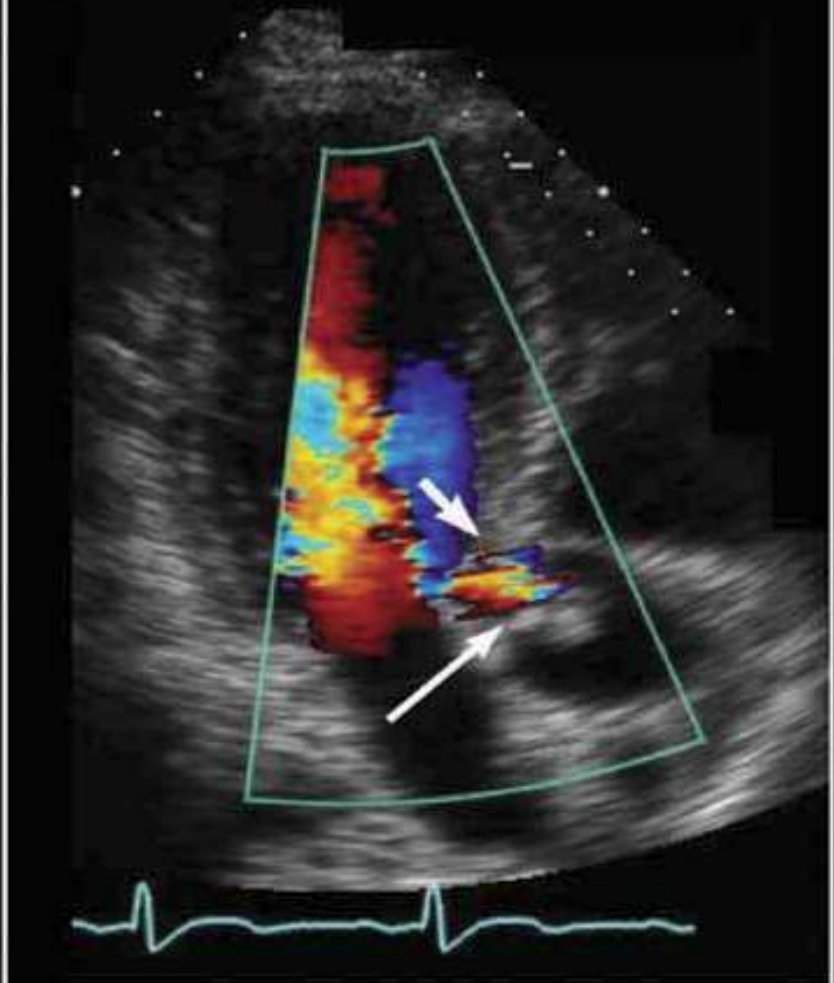


A

**Sub-valvular
aortic stenosis**



B

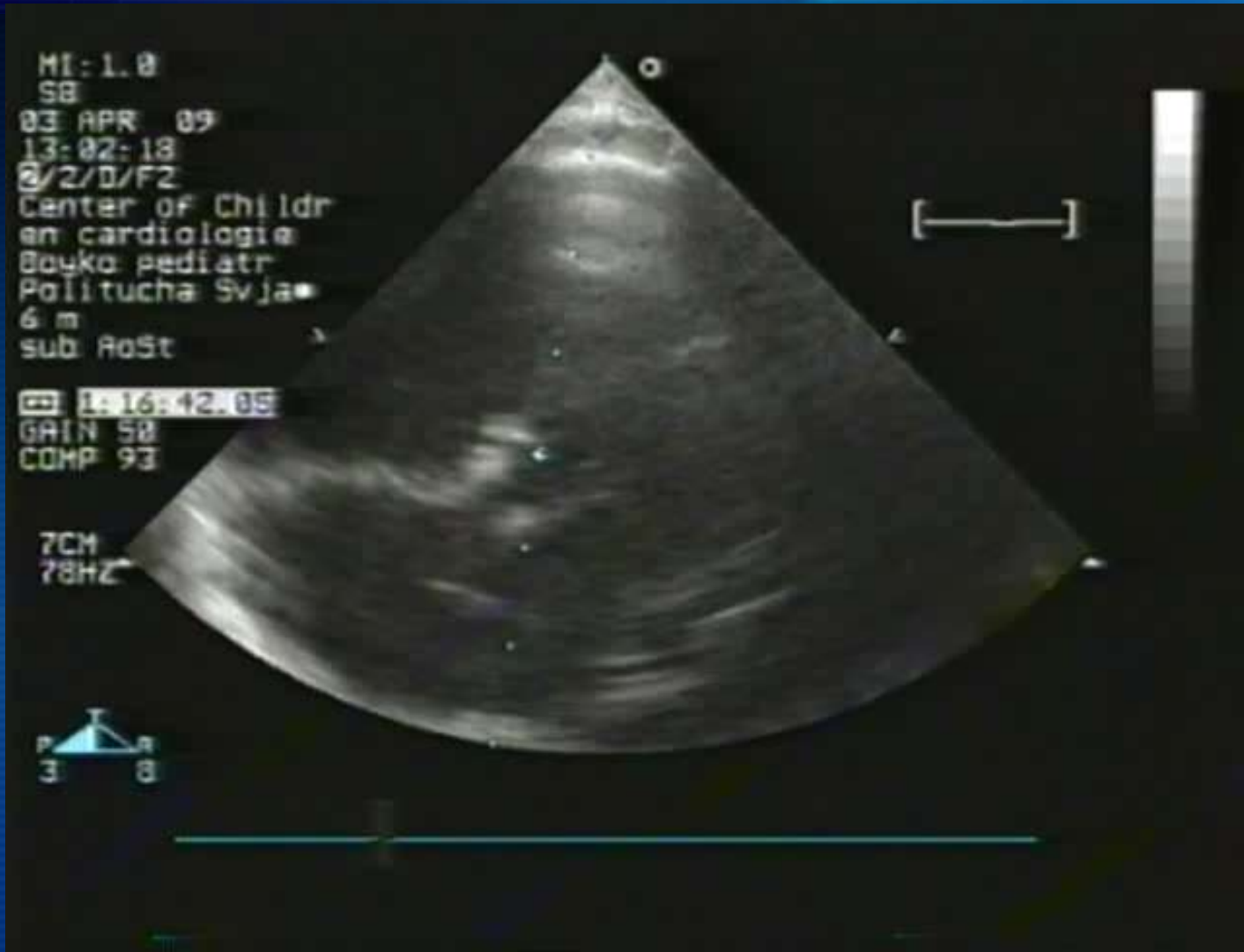



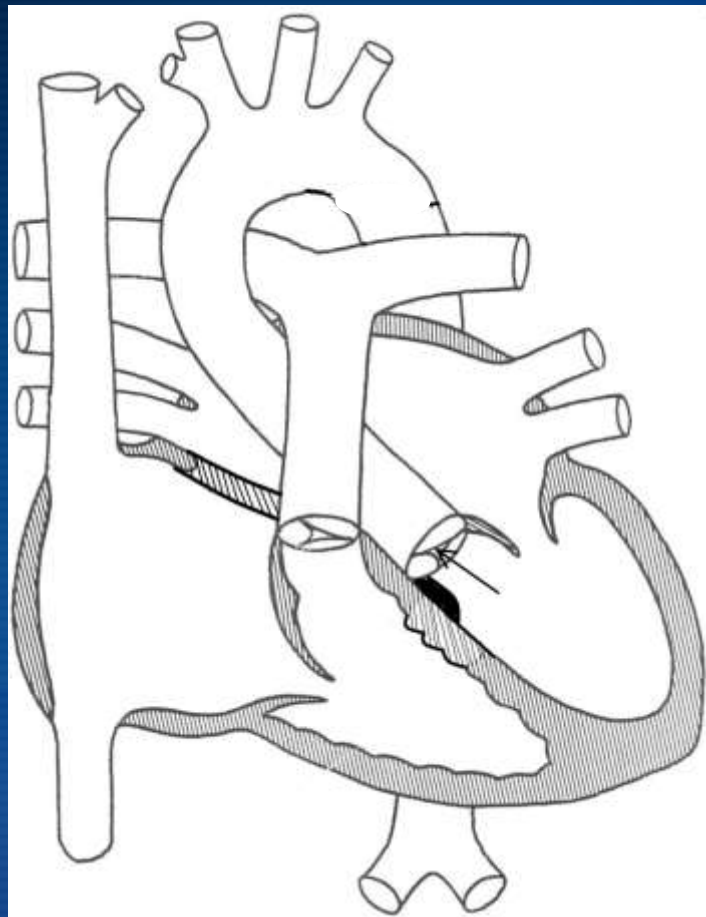
MI: 1.0
SB
03 APR 89
13:02:18
6/2/D/FZ
Center of Childr
en cardiologia
Boyko: pediater
Politucha Svja
6 m
sub. RoSt

16:42:05
GAIN 50
COMP 93

7CM
78HZ



Субаортальный стеноз





- ✓ При легкой и средней степени стеноза устья аорты возможны вынашивание беременности и благополучные роды.
- ✓ В случае наступления беременности появление на ранних сроках мозговых симптомов (частые синкопальные состояния, одышка), грудных болей является показанием для прерывания беременности.

Митральный стеноз

Рекомендации	
У пациентов с симптомами или легочной гипертензией, ограничить активность . β1-селективные блокаторы рекомендуются.	I B
Диуретики рекомендуются если сохраняются симптомы застойной СН , несмотря на прием β-блокаторов	I B
Пациентам с тяжелым МС, вмешательство должно быть проведено до беременности.	I C
Антикоагулянтная терапия рекомендуется в случае ФП, тромбоза левого предсердия или наличие эмболий в анамнезе	I C
Чрескожную митральную комиссуротомию следует рассматривать у беременных с тяжелыми симптомами или с систолическим давлением в легочной артерии > 50 мм рт.ст., несмотря на медикаментозную терапию.	IIa C

Аортальный стеноз

Рекомендации

Пациентам с тяжелым АС вмешательство должно быть проведено до беременности, если:

- они являются симптоматичными ;
- с дисфункцией ЛЖ (ФВ<50%)

I B

I C

Безсимптомные пациенты с тяжелым АС должны пройти вмешательство до беременности, если симптомы развиваются во время нагрузочного тестирования.

I C

Безсимптомные пациенты с тяжелым АС должны пройти вмешательство до беременности, если во время нагрузочного тестирования наблюдается падение артериального давления ниже базового.

IIa

C